暮らし

がん何でもQ&A

肺がんの積極的縮小手術

患者ごとに慎重に検討

徳島大学病院
呼吸器外科科長
先山　正二

質問　70代の母が先日、「肺腺がん」と診断されました。病期はIAと早期で、主治医から肺葉切除を行うと言われています。しかし、肺がんの縮小手術というものの中に、がんの周囲だけを切除する「部分切除」があると聞きました。そのメリットとデメリットを教えてください。

答え　病期がIAですので、がんの大きさは3㌢以下で、リンパ節転移や遠隔転移の可能性は低いといえます。このような場合は、手術を行う方がよいとされています。

肺がんに対する標準的術式は、肺葉切除〈図〉とリンパ節郭清（リンパ節と周辺の脂肪組織の除去）です。全国的な調査結果では、IA期の肺がんで手術を受けた場合の5年生存率は約8割に達します。

しかし中には、切除した肺やリンパ節を顕微鏡で調べると、リンパ節の中に小さな転移が見つかることもあります。その場合は病期II期以上となり、術前の見立てよりがんが進行しているので、術後に抗がん剤治療の追加を考慮します。

さて、縮小手術の「縮小」とは、標準的術式の肺葉切除に対して、切除する範囲を縮小するという意味です。それには、消極的縮小術と積極的縮小手術があります。

前者は、本来なら肺葉切除を行いたいが、患者の全身状態や呼吸機能が十分ではなく、やむを得ず肺を切り取る範囲を狭める場合です。後者は、根治性も担保した上で切除範囲を小さくし、呼吸機能のより一層の温存や体への負担軽減を目指す場合です。

今回の相談は、肺葉切除を勧められているので、体力や呼吸機能上は肺葉切除に耐えられると考え、積極的縮小手術が適応となるかどうかの相談として話を進めます。

肺がんに対する積極的肺部分切除の適応は、かなり限定されます。それは高分解能のCT画像上、病変が淡いすりガラス状に見える場合で、ほとんどが「細気管支肺胞上皮がん」という腺がんの一種です。このようながんは肺胞の壁の奥に浸潤しておらず、局所のみにとどまる早期がんの割合が高いといえます。

しかし、直径2㌢を超えるがんや、小さくてもがんが肺のより深い場所にある場合には、肺部分切除では対応できません。また、CT画像上、がんの内部が濃く見える充実性の病変（塊の中がぎっしりと詰まった病変）は、がんの大きさが1㌢超では1～2割にリンパ節転移を伴っていますので、肺部分切除の適応にはなりません。

また、縮小手術の術式の一つに、切除範囲が肺部分切除より広く、肺葉切除術より狭い「肺区域切除」があります。この術式は、積極的縮小手術としては肺部分切除より適応となる肺がんの範囲が広がります。術前検査でリンパ節転移のない2㌢以下の充実性腺がんに適応される場合がありますが、術中にリンパ節を調べて転移があれば、肺葉切除術を行います。

縮小手術のメリットは、術後の呼吸機能が温存されることです。一方、デメリットは、残った肺（特に切除ラインの近く）に再発する「局所再発」があることです。また、画像診断でリンパ節への転移が発見できずに、リンパ節の取り残しをしてしまうことにも注意する必要があります。

現在、肺がん手術の約4割は70代の方に行われています。高齢者は元気さの個人差が大きいのですが、一般的には、術前の肺機能が正常で、特に大きな術前合併症がない方は、肺葉切除までであれば術後の日常生活は問題ない方がほとんどです。最近は胸腔鏡手術の普及で、術後の回復も早くなっています。

積極的縮小手術の適応はIA期の肺がんでも、患者ごとに慎重な検討を要します。縮小手術の可能性について主治医とよく話をされるのがよいと思います。

主な肺切除術式

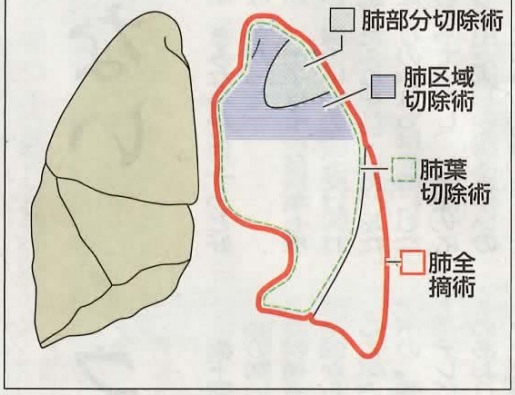

質問募集　がんに関する悩みに「徳島がん対策センター」がお答えします。質問内容を詳しく書き、住所、氏名、年齢、性別、電話番号を明記し、〒770－8572徳島新聞社文化部「がん相談」係へ。紙上に住所、氏名、電話番号は掲載しません。同センター〈電088（633）9438〉でも平日午前8時半～午後5時に受け付けています。